




Die Ausgangssituation in diesem Patientenfall zeigt ein prothetisch und konservierend insuffizient versorgtes Erwachsenengebiss mit Klasse I-Verzahnung und einseitig verkürzter Zahnreihe. Die habituelle Okklusion wurde zugunsten der zentralen Kondylenposition aufgegeben, da eine größere okklusale Rehabilitation vorgesehen war und die zentrische Okklusion durch die abradierten Kauflächen vom Patienten nicht mehr eindeutig reproduziert werden konnten. Bei der klinischen Funktionsanalyse zeigten sich Anzeichen einer parafunktionellen Störung. Die ästhetisch rekonstruktive Behandlung erfolgte nach Schienenvorbehandlung und semipermanenten Kompositaufbauten mit Presskeramikteilkronen und Veneers.



## Adhäsive Full-Mouth-Rehabilitation mit Einzelzahnimplantaten

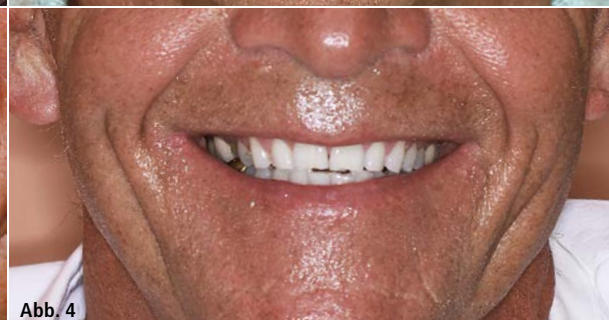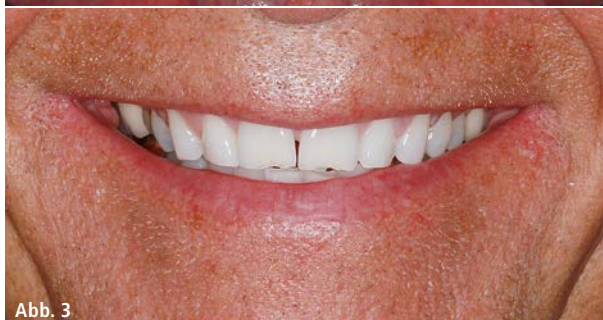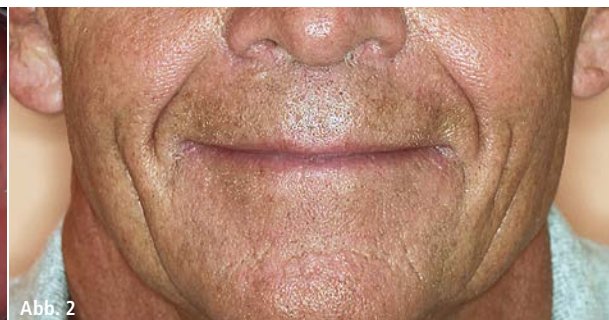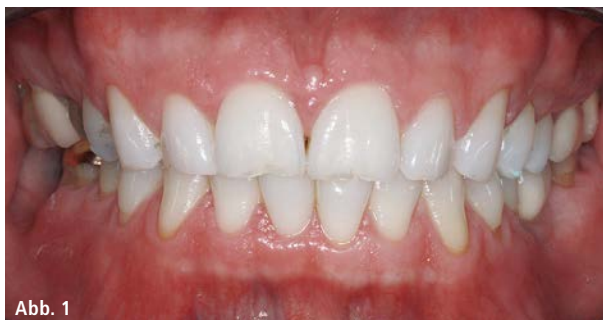Dr. Sven Egger, M.Sc., M.Sc., ZTM Christian Berg

### Anamnese

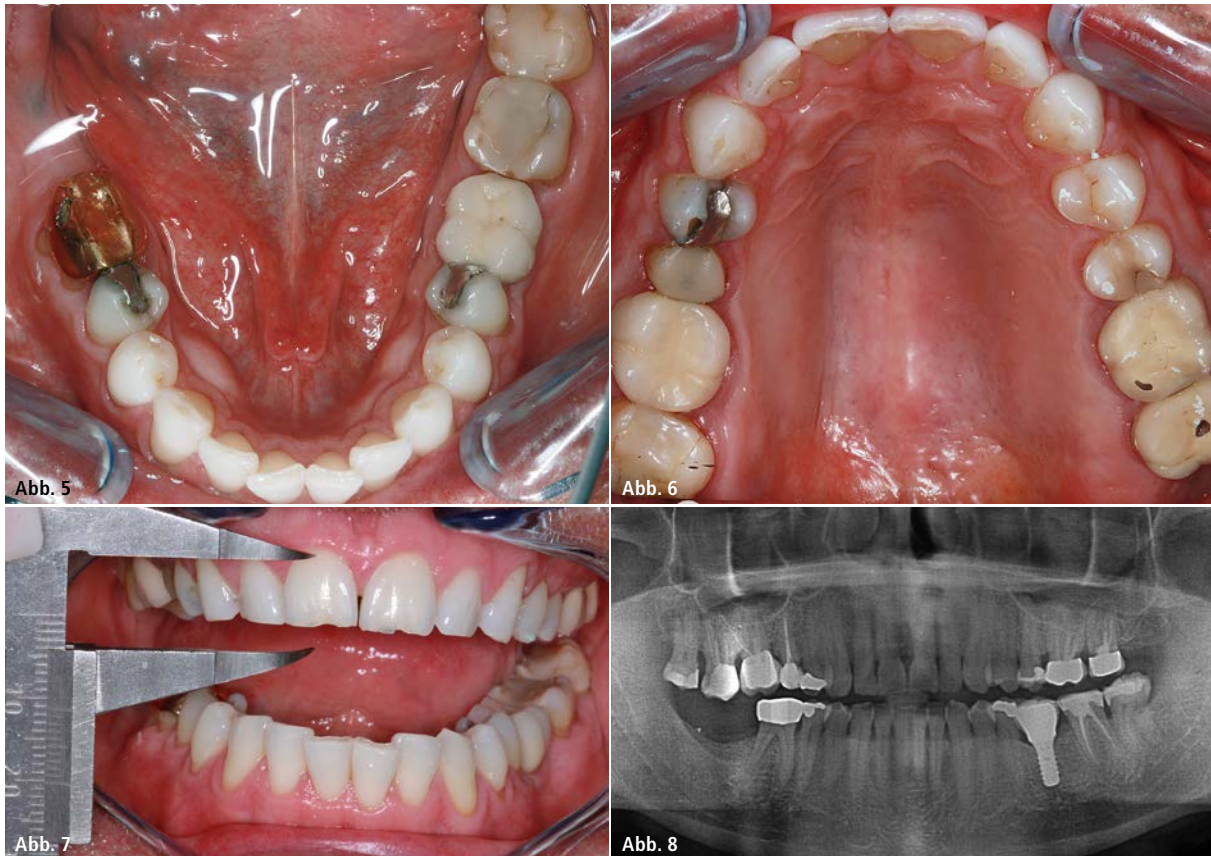Der Patient ist gesund und nimmt keinerlei Medikamente. Die letzte zahnärztliche Untersuchung fand vor circa

sechs Monaten statt. Bis zu diesem Zeitpunkt suchte der Patient jährlich seinen Hauszahnarzt zur Kontrolle und Zahnreinigung auf. Der Patient interessierte sich für eine Gesamtrestauration

seines Gebisses. Er wies darauf hin, dass er sich seit längerem am Erscheinungsbild seiner abgeriebenen und ausgefransten Zähne störe und nun etwas dagegen unternehmen möchte.



**Abb. 1:** Harmonischer Gingivaverlauf im Frontzahnbereich. Rezessionen an 35, 37 und 46. – **Abb. 2:** Der Patient verfügt über eine kurze und schmal geformte Oberlippe. – **Abb. 3:** Es zeigen sich generalisierte Abrasionen im Ober- und Unterkiefer. Die Okklusionsebene steht parallel zur Kommissurenlinie. – **Abb. 4:** Die quadratisch imponierende Zahnform erscheint harmonisch zur Gesichtsform des Patienten.



**Abb. 5:** Neben den bereits erwähnten abrasiven Zahnhartsubstanzverlusten ist die ursprünglich okklusale Morphologie im Front- und Seitenzahnbereich nur noch ansatzweise vorhanden. – **Abb. 6:** Neben den bereits verfärbten Kompositrestaurationen sowie dem abrasiv bedingtem Schmelzverlust erscheint die Farbe der Seitenzähne im Kontrast zu den gebleichten Frontzähnen etwas zu dunkel. – **Abb. 7:** Festlegen der Frontzahnrelationen (Zahnlänge, Overjet und Overbite). – **Abb. 8:** OPG.

Der Patient ist nach Aufklärung und eingehender Beratung an einer Gesamtbehandlung seines Kauorgans interessiert. Er legt großen Wert auf eine ästhetisch-funktionelle Lösung und dauerhafte Verbesserung seiner Situation und steht einer notwendigen umfangreichen ästhetisch-rekonstruktiven Rehabilitation aufgeschlossen gegenüber.

#### Klinischer Befund

##### Rote Ästhetik

Es zeigt sich ein harmonischer Gingivaverlauf im Frontzahnbereich. Die Zähne 35, 37 und 46 weisen Rezessionen auf. Der Patient verfügt über eine kurze und schmal geformte Oberlippe. Ein labialer Korridor ist kaum vorhanden.

##### Weiß Ästhetik

Die Oberkieferfront empfindet der Patient von der Länge als ausreichend, das entspannte Lächeln zeigt ungefähr 5–6 mm der Frontzahnreihe. Es

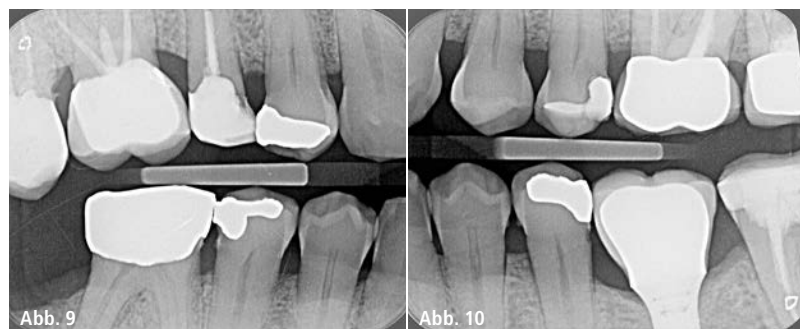zeigen sich generalisierte Abrasionen im Ober- und Unterkiefer. Die Breite des Lächelns misst bis in den Bereich der ersten Molaren – die Interinzisallinie und Mittellinie stimmen überein. Die Okklusionsebene steht parallel zur Kommissurenlinie (Horizontale). Die quadratisch imponierende Zahnform erscheint harmonisch zur Gesichtsform des Patienten.

##### Dentalstatus

An den Zähnen 24 und 34 imponierten keilförmige Defekte. Neben den bereits

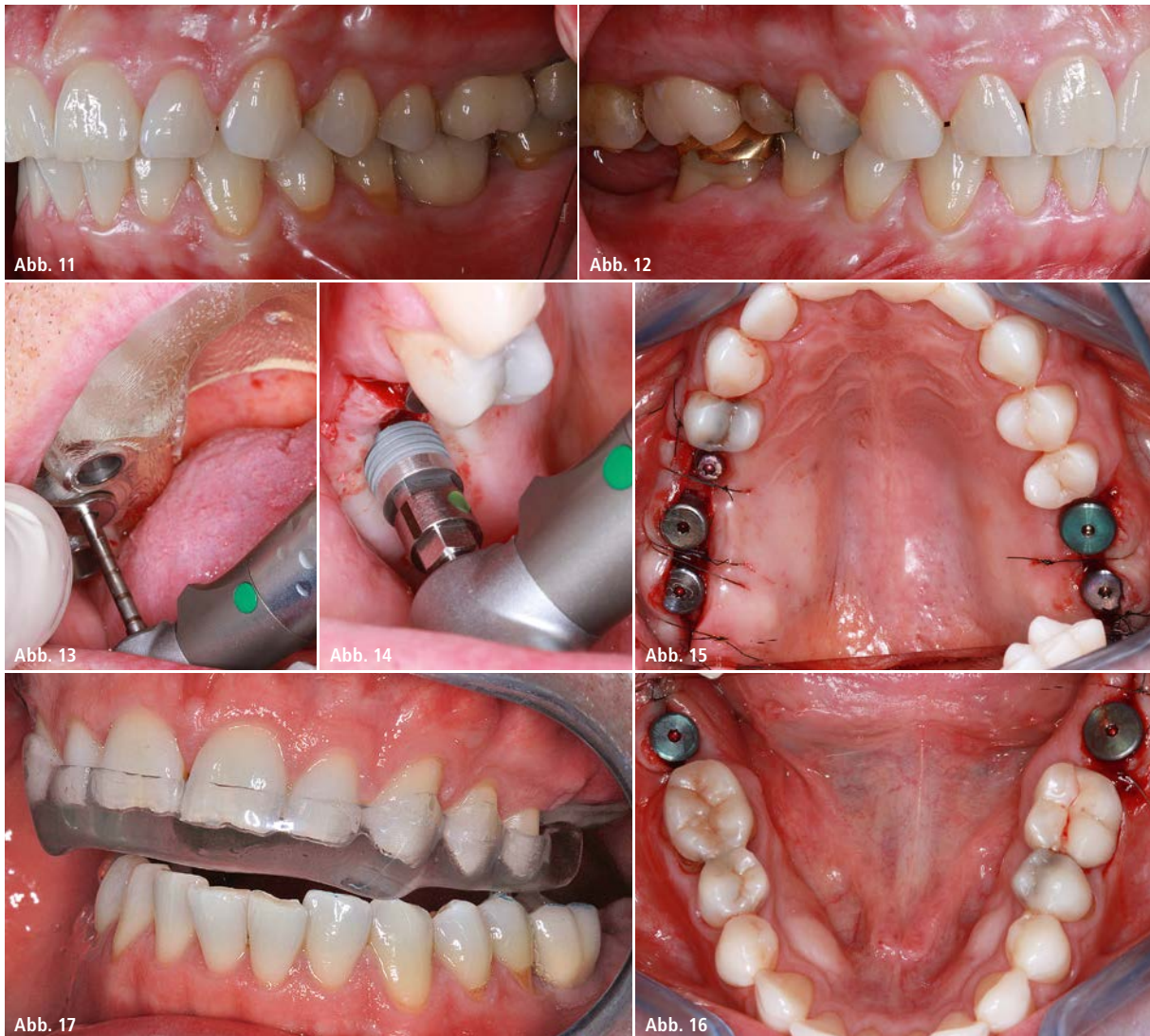erwähnten abrasiven Zahnhartsubstanzverlusten ist die ursprünglich okklusale Morphologie im Front- und Seitenzahnbereich nur noch ansatzweise vorhanden.

Neben den bereits verfärbten Kompositrestaurationen sowie dem abrasiv bedingtem Schmelzverlust, erscheint die Farbe der Seitenzähne im Kontrast zu den gebleichten Frontzähnen etwas zu dunkel. Der Patient wünschte sich im Rahmen der Rehabilitation in dieser Frage noch eine deutliche Verbesserung.



**Abb. 9:** Bissflügelaufnahme rechts. – **Abb. 10:** Bissflügelaufnahme links.





**Abb. 11 und 12:** Okklusion links und rechts. – **Abb. 13:** Aufbereitung der Implantatlager mittels Chirurgieschablone. – **Abb. 14:** Einsetzen des Implantats ohne Schablone. – **Abb. 15 und 16:** Eingesetzte Implantate im Ober- und Unterkiefer. – **Abb. 17:** Begleitende Schienentherapie.

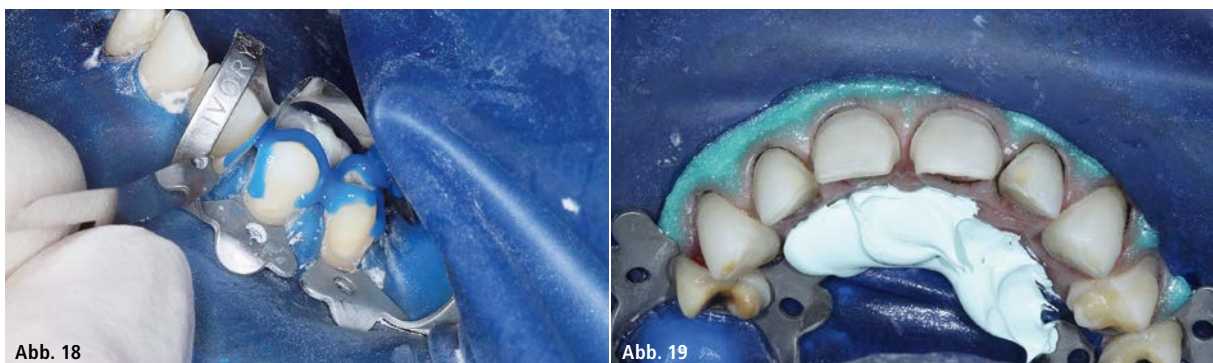**Zusammenfassung**

Im Oberkiefer erscheint der Zahnbogen quadratisch. Der OK-Frontüberbiss ist mit circa 2 mm zu klein. Die Abstufung ist im Seitenzahnbereich Regio 15 (Abstufungseffekt) unterbrochen. Ebenso liegt der Zahn außerhalb der harmo-

nischen Hüllkurve. Im Frontbereich des Unterkiefers ist ein leichter Engstand zu vermerken. Es zeigt sich hinsichtlich der Länge (Seitenzähne, Lächeln), Stellung (Frontzähne OK, UK), Farbe und Form der Zähne ein objektiv verbesserungswürdiger Zustand, welcher auf Wunsch

des Patienten im Rahmen einer umfassenden prothetischen Rehabilitation erreicht werden soll.

Das OPG zeigt keinen Anhalt auf zahnverursachte Prozesse. Es sind Elongationen in Regio 17, 18 und insuffiziente Amalgam- und Kompositfüllungen im



**Abb. 18 und 19:** Adhäsive Eingliederung der definitiven Versorgung.



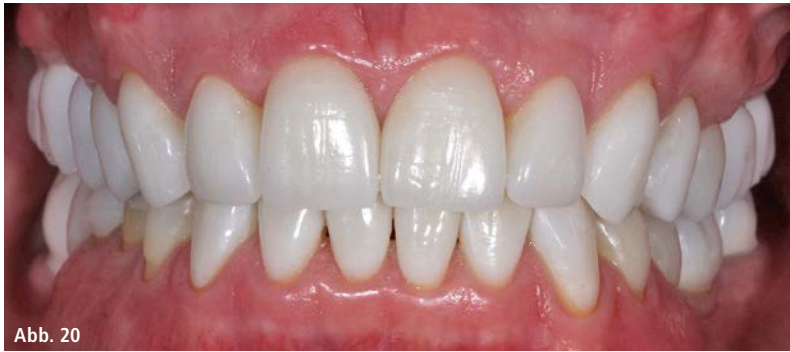

Abb. 20

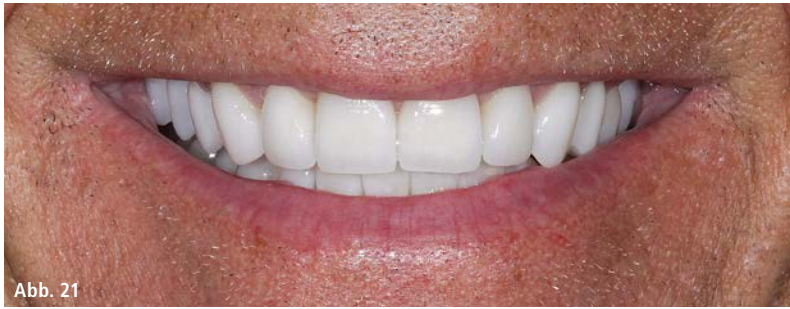

Abb. 21

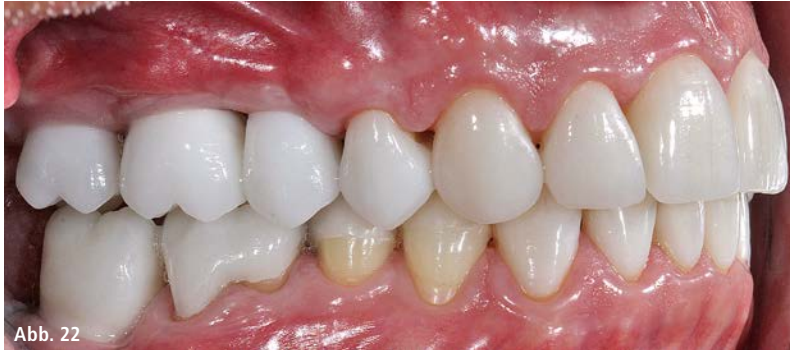

Abb. 22

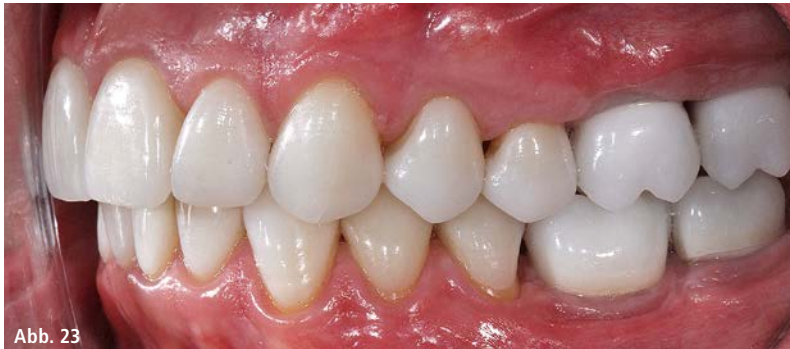

Abb. 23

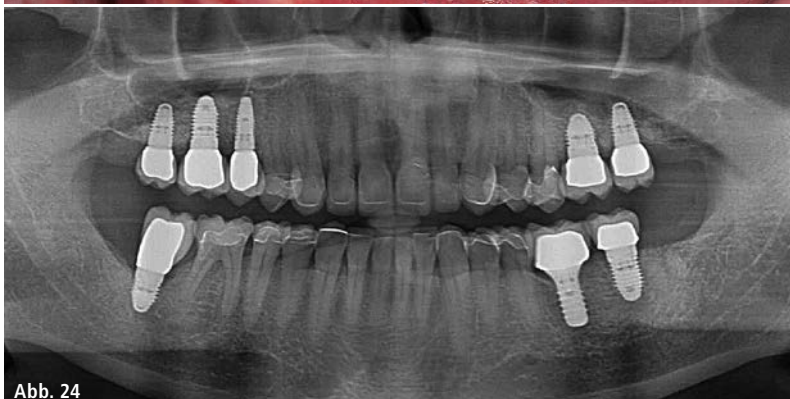

Abb. 24

**Abb. 20:** Die leicht quadratisch imponierende Zahnform wurde beibehalten. – **Abb. 21:** Die Zahnlänge der OK-Front empfindet der Patient als sehr angenehm, das entspannte Lächeln zeigt ungefähr 6–8 mm der Frontzahnreihe. – **Abb. 22 und 23:** Intraoraler Schlussbefund. – **Abb. 24:** Schlussröntgen-OPT.

Seitenzahnbereich des Ober- und Unterkiefers vorhanden. Die Aufnahme zeigt zudem insuffiziente Wurzelfüllungen an den Zähnen 17, 16, 15, 26, 27 und 37.

Die Bissflügelaufnahme rechts zeigt einen Randspalt am Kompositaufbau 15 distal, über- und unterkonturierte Kronenränder an den Zähnen 17, 16 und 46 sowie Sekundärkaries am Zahn 45 distal. Die Bissflügelaufnahme links zeigt Sekundärkaries an Zahn 35 distal sowie über- und unterkonturierte Restaurationsränder/Randspalten an den Zähnen 26 und 27.

Es bestehen eine Parafunktion mit Zahnhartsubstanzverlust (Attrition) vor allem im Ober- und Unterkieferfrontzahnbereich (Schmelzaussprengungen 11, 21), eine Angle-Klasse I mit einseitig verkürzter Zahnreihe (Kennedy-Klasse II) sowie elongierte Zähne 17 und 18.

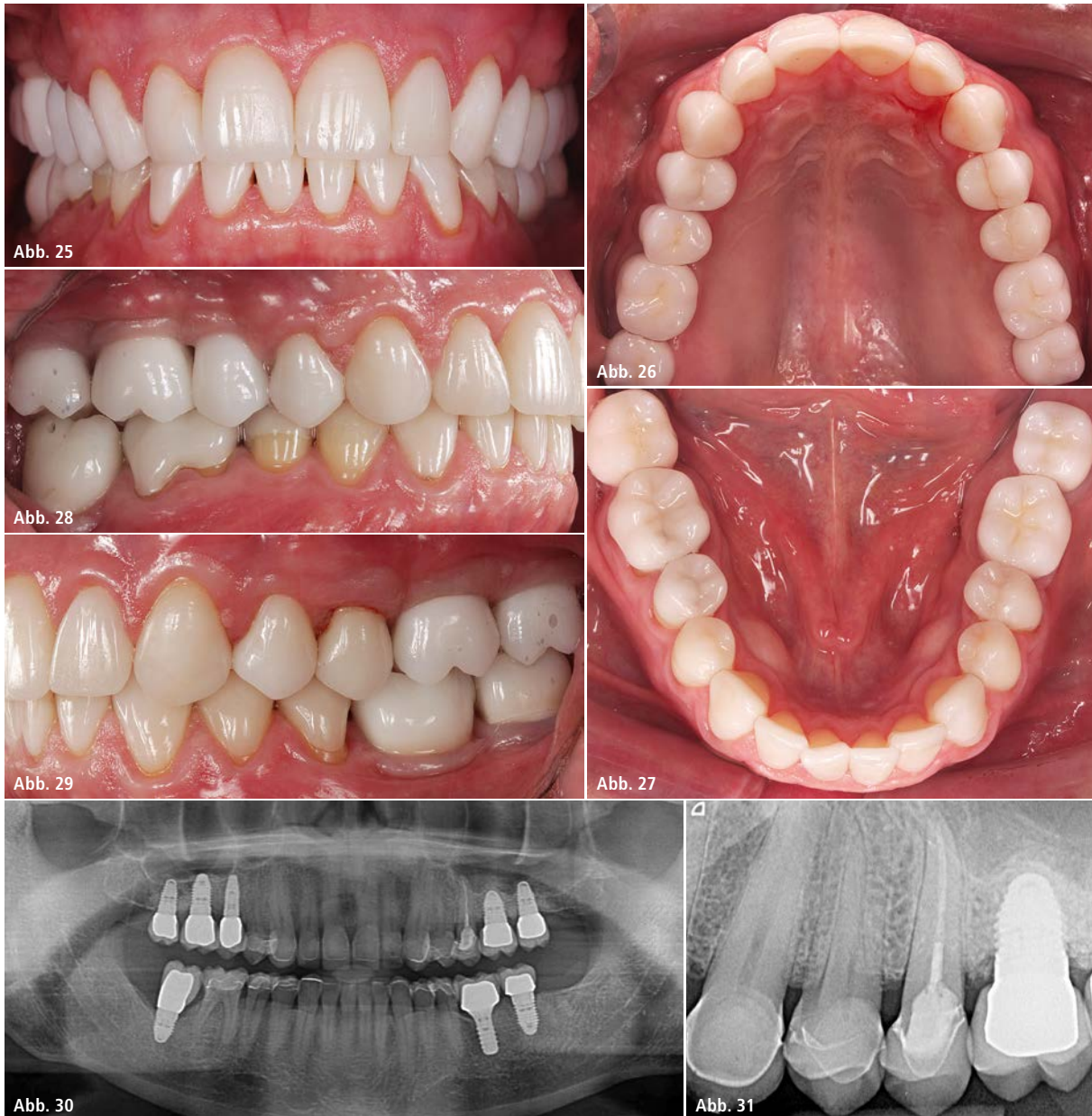
#### Behandlungsablauf

Im ersten Schritt erfolgt eine Prophylaxesitzung einschließlich Reevaluation und professioneller Zahnreinigung. Im Anschluss daran erfolgt die Abformung des Ober- und Unterkiefers mit Alginat zur Herstellung von Situationsmodellen (Aroma Fine DF III, GC), ein Bissregistrator (Bite Compound, GC) mit Frontjig (Tetric Flow, Ivoclar Vivadent) in zentrischer Kondylenposition (ZKP), die Gesichtsbogen- und Clinometerübertragung (Artex 3D, Amann Girrbach Dental) sowie ein CMD-Screening.

Im weiteren Verlauf folgen Fotostatus, klinisch instrumentelle Funktionsanalyse und ein Mock-up zur Visualisierung der neuen Frontzahnrelationen.

Die Zähne 18, 17, 16, 15, 26, 27, 37 und 38 werden in Lokalanästhesie extrahiert und die Alveolen mit DBBM/Kollagenmembran stabilisiert (Socket Preservation).

Nach der Weichgewebeheilung (acht Wochen) erfolgt die Frühimplantation 17, 16, 15, 26, 27, 37 und 47 mit schablonengeführter Technik (NobelGuide, Nobel Biocare). Die Einheilphase wurde im Unterkiefer auf zwei Monate und im Oberkiefer auf fünf Monate (interne Sinuslifts) festgelegt. In dieser Zeit erfolgte die funktionelle Vorbehandlung (Schienentherapie).



**24 Monate nach der Sanierung** – Abb. 25: Frontale Ansicht. – Abb. 26: Okklusale Ansicht Oberkiefer. – Abb. 27: Okklusale Ansicht Unterkiefer. – Abb. 28: Lateralansicht. – Abb. 29: Lateralansicht links. – Abb. 30: OPG. – Abb. 31: Kontrollröntgenaufnahme 25.

Nach abgeschlossener Schienentherapie erfolgt die Etablierung einer neuen vertikalen und horizontalen Relation des Unterkiefers in ZKP mit temporären Kompositaufbauten OK/UK (Tetric Evo Ceram, Ivoclar Vivadent) auf Basis des Wax-ups mittels transparentem Silikon-schlüssel (Elite Transparent, Zhermack) direkt im Mund des Patienten. Die Reevaluation nach Adaptationsphase von sechs Monaten zeigte keinerlei Beschwerden im Bereich der Kiefermuskulatur und -gelenke. Der Patient fühlt sich mit der neuen horizontalen und vertikalen Bisslage sehr wohl und es liegen keine Anzeichen oder Symptome

einer Kiefergelenkdysfunktion sowie Beschwerden in der Muskulatur vor. Im nächsten Schritt erfolgen zuerst die Präparation der Zähne im Unterkiefer, die Herstellung der Presskeramikteil-kronen (IPS Empress, Ivoclar Vivadent), Frontzahnveneers (Feldspatkeramik Creation, Willi Geller) und Implantat-kronen im zahntechnischen Labor. Nach der Einprobe wird die definitive Versorgung im Unterkiefer eingegliedert. Ebenso erfolgte die Präparation der Zähne im Oberkiefer. Nach Abformung und Herstellung werden die angelieferten Frontzahnveneers (Feldspatkeramik Creation, Willi Geller) und Press-

keramikteilkronen (IPS Empress, Ivoclar Vivadent) eingegliedert (Syntac Classic, Variolink II, Ivoclar Vivadent). Die Implantatkronen im Ober- und Unterkiefer werden provisorisch (Temp-Bond, Kerr) auf den Zirkonabutments zementiert.

### Behandlungsergebnisse

#### Rote Ästhetik

Es zeigten sich stabile und gesunde Weichgewebsverhältnisse nach abgeschlossener Behandlung. Die Disharmonie (Abstufungseffekt/Hüllkurve) im Bereich 15 konnte durch die prothetische Rehabilitation korrigiert werden. Beim



Lächeln entspricht die Kurve der Schneidekanten der Krümmung der Unterlippe.

#### Weißer Ästhetik

Die Oberkieferfront empfindet der Patient von der Länge als sehr angenehm, das entspannte Lächeln zeigt ungefähr 6–8 mm der Frontzahnreihe. Die leicht quadratisch imponierende Zahnform wurde beibehalten und fügt sich nun harmonisch zur Gesichtsform des Patienten.

#### Dentalstatus


Zahnform: Die keilförmigen Defekte im Bereich 24 und 34 sowie die okklusale Morphologie bei den konservierend insuffizient versorgten Seitenzähnen des Ober- und Unterkiefers sind durch die prothetische Sanierung wiederhergestellt.

#### Spätbefund nach zwei Jahren

In dem vorliegenden Fall handelt es sich um eine adhäsive Full-Mouth-Rehabilitation, mit deren Ergebnis sich der Patient nach zwei Jahren Tragezeit vollumfänglich zufrieden zeigt. Aufgrund der funktionellen Vorbehandlung (vertikale und horizontale Kieferrelationsbestimmung in ZKP) mit Interimskompositen sowie der konservativen Zahnpräparationen im Teilkronen- und Full Veneer-Design sind okklusionsprophylaktisch und biologisch (Zahnvitalität) alle Anforderungen an eine moderne zahnschutzschonende Vorgehensweise erfüllt worden. Es zeigen sich auch nach wie vor keinerlei Beschwerden im Kiefergelenkbereich.

Der direkt überkappte Zahn 25 musste fünf Monate nach dem Einsetzen aufgrund pulpitischer Beschwerden devitalisiert und eine Wurzelkanalbehandlung durchgeführt werden. Zahn 24 zeigt einen Riss in der Keramikrestauration (Okklusalanzeige) die jedoch „in Funktion“ ist und keine Beschwerden oder Auffälligkeiten im Röntgen zeigt – ebenso bei Zahn 12. Laut Patient ereignete sich dies beim Beißen auf einen harten Gegenstand (Steinchen, Muschelschale). Beide Restaurationen sollen daher vorerst belassen werden.

Literatur



#### Kontakt

##### Dr. Sven Egger, M.Sc., M.Sc.

Grünpfahlgasse 8, 4001 Basel, Schweiz  
Tel.: +41 61 2618333  
DrSven-Egger@aesthetikart.ch  
www.aesthetikart.ch

##### ZTM Christian Berg

Centralbahnplatz 13, 4051 Basel, Schweiz  
Tel.: +41 61 27187-70  
christian.berg@dentalart-schweiz.ch  
www.dentalart-frick.ch

SUNSTAR  
**GUIDOR®**

## Knochenersatzmaterial **GUIDOR® easy-graft**



- 100 % alloplastisches Knochenersatzmaterial
- Soft aus der Spritze
- Im Defekt modellierbar
- Härtet in situ zum stabilen Formkörper



[www.GUIDOR.com](http://www.GUIDOR.com)

#### Verkauf:

Sunstar Deutschland GmbH  
Aiterfeld 1 · 79677 Schönau  
Fon: +49 7673 885 10855  
Fax: +49 7673 885 10844  
service@de.sunstar.com